Конусно-лучевая компьютерная томография в стоматологии

«Да я вас всех насквозь вижу!»

Вильгельм Конрад Рентген

Диагностика-основа медицины. Без полноценной и адекватной диагностики нельзя рассчитывать на предсказуемо успешный результат лечения. Вне зависимости от специализации, каждый врач должен взять за правило всегда делать диагностические рентгеновские снимки.

Показаниями к проведению рентгенологического исследования в стоматологии являются:

- воспалительные заболевания челюстно-лицевой области,
- травматические повреждения челюстно-лицевой области,
- опухоли и кисты челюстно-лицевой области, деформации и системные поражения костей черепа,
- оценка эффективности терапевтических, хирургических, ортопедических и ортодонтических мероприятий,
- нарушение сроков прорезывания и формирования зубов.

Современная диагностика шагнула далеко вперед, когда в арсенале врачей стоматологов появились высокотехнологичные конусно-лучевые компьютерные томографы, позволяющие получить точную и детальную информацию об исследуемой анатомической области, оценить лучевую семиотику заболеваний зубочелюстной системы, спланировать оперативное вмешательство, ортопедическое и ортодонтическое лечение.

В повседневной практике врачей -стоматологов все чаще используется конусно-лучевая компьютерная томография, оттесняя прицельную и панорамную томографию на второй план.

В этой статье обсудим и ответим на основные вопросы: традиционные методы рентгенологического исследования-почему они не устраивают врачей- стоматологов? Каковы преимущества КЛКТ перед стандартными исследованиями? Какие перспективы для клиник открывает покупка КЛКТ-аппарата? Какой дентальный томограф выбрать?

Давайте разберемся что такое конусно-лучевая компьютерная томография (КЛКТ/дентальные томографы): определение, история, принцип работы, сравнение с мультиспиральной компьютерной томографией (МСКТ)

Все рентгенологические методы исследования выполненные в плоскости ограничены в своих диагностических возможностях, учитывая плоскостной характер двухмерной проекции изображений, а также за счет суммации и наслоения анатомических структур, искажения размеров. КЛКТ представляет собой наиболее информативный и практически универсальный метод рентгенодиагностики в стоматологии. Если пациенту проведено КЛКТ-исследование, полностью отпадает необходимость в панорамной томографии и проведении дополнительных внутриротовых снимков, поскольку из массива данных КТ можно получить как панорамную реконструкцию зубных рядов, так и изображение каждого отдельного зуба в таком виде, который будет соответствовать любой требуемой внутриротовой проекции, позволяя тем самым снизить суммарную дозу лучевой нагрузки на пациента.

КЛКТ– является разновидностью компьютерной томографии. CBCT-сокращенное название англоязычного термина «Cone Beam Computed Tomography». Это инновационное оборудование для цифровой 3D томографии зубочелюстной системы, пришедшие на смену двухмерным

изображениям. За одно сканирование устройство воспроизводит объемную точную реконструкцию челюстно-лицевой области.

История КЛКТ

Первый прототип аппарата для КЛКТ был разработан в 1982 г. для проведения ангиографических исследований и впоследствии стал широко использоваться при проведении сосудистых и внесосудистых манипуляций. Для использования в челюстно-лицевой области первый КЛКТ сканер был разработан в конце 1990-х, - с первой презентации оборудование приобрело большую популярность в стоматологическом сообществе. Первым доступным в Европе аппаратом для проведения КЛКТ был NewTom 9000 (2001 г., Quantitative Radiology, Верона, Италия). По дизайну это устройство было похоже на обычный компьютерный томограф (МСКТ) с лежачим положением пациента во время обследования.

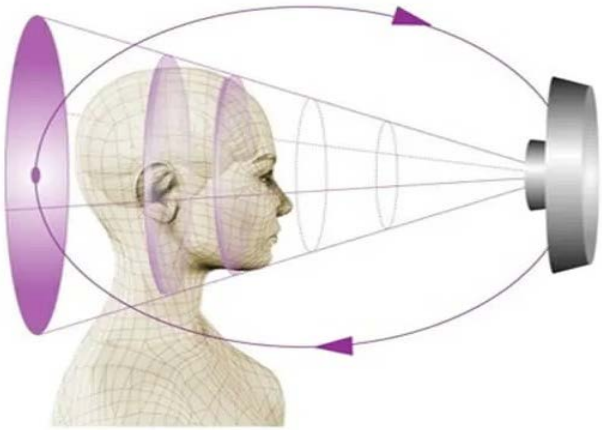

Принцип работы КЛКТ.

Любой КЛКТ- аппарат представляет собой комплекс, который состоит из источника рентгеновского излучения (рентгеновская трубка), его приемника (сенсора или детектора, улавливающего рентгеновские лучи и преобразующего их в электрический сигнал) и подвижной С-образной платформы (рама, которая соединяет детектор и рентгеновскую трубку).

Принцип получения изображения при КЛКТ состоит в том, что во время исследования подвижная С-платформа перемещается вокруг головы пациента по окружности (совершает полное вращение на 360 градусов или неполное на 180градусов). Во время движения платформы рентгеновская трубка генерирует пучок излучения особой формы — в виде конуса, который проходит через объект исследования и фиксируется детектором. Именно такая форма луча позволяет охватить сразу больший объем объекта за короткое время.

После попадания пучка рентгеновских лучей на детектор его энергия преобразуется в электрические сигналы, оцифровывается и обрабатывается компьютером. Исходными для построения изображения являются аксиальные реформаты со структурными элементами объема (вокселами) заданного размера (у разных типов аппаратов КЛКТ находятся в диапазоне от 70 до 160 мкм). Полученный набор аксиальных срезов реконструируются в 3D-режим с помощью оригинального алгоритма, разработанного специально для КЛКТ и сохраняются на компьютере в виде файлов формата DICOM.

При КЛКТ приемником излучения является высокочувствительная матрица, ее размер определяет объем зоны исследования или поле обзора (FOV-field of view). Размеры матрицы отличаются в аппаратах различных производителей — от 5 × 5см до 23 × 24 см и более.

Так что такое FOV?

Поле обзора (FOV) – один из самых важных параметров КЛКТ-сканирования, который зависит от размеров и формы детектора, а также особенностей коллиматора (устройства, блокирующего рентгеновские лучи, которые не проходят через область интереса).

Поле обзора или FOV является одним из самых важных параметров, который определяет протокол визуализации при выполнении КЛКТ, а также представляет коллимацию размера луча до заданной области. Разрешение изображения, размер области сканирования, а также доза облучения пациента зависит от настройки FOV. При проведении исследований врачи-стоматологи должны выбирать наименьшее FOV, обеспечивающее адекватный охват интересующей анатомический области. При уменьшении FOV происходит уменьшение параметра рассеянного излучения и размера воксела, тем самым приобретается более высокое пространственное разрешение, способствующее улучшению качества изображения, что является важным аспектом в эндодонтии. Кроме этого доза облучения пациента уменьшается с меньшим размером FOV.

Объем зоны сканирования в зависимости от размера матрицы (FOV)

Для дентоальвеолярного комплекса: около 5 см или менее

Для одной челюсти: от 5 см до 10 см

Для обеих челюстей: от 7 см до 10 см

Для челюстно-лицевой области: от 10 см до 15 см

Для черепно-лицевой области: более 15 см

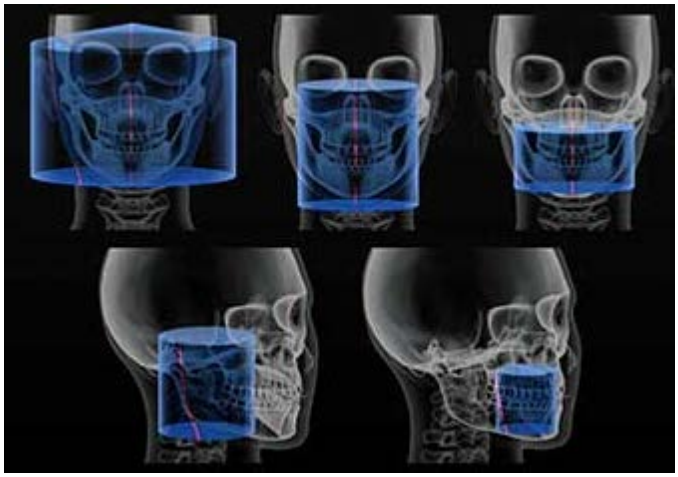

Почему в стоматологии не используют МСКТ?

КЛКТ имеют ряд преимуществ, необходимых в работе стоматологов:

1.Высокое разрешение и качество изображения (размеры вокселей могут варьировать в диапазоне от 0,4 до 0,160 мм, что способствует высокому разрешению и качества изображения). Изображения, полученные на дентальных томографах, превышают по качеству результаты, полученные самим высокосрезовыми аппаратами для многослойной компьютерной томографии).

2.Возможность уменьшение дозы облучения, за счет уменьшения FOV

3. Быстрое время сканирования

4. Более низкая доза лучевой нагрузки в сравнении с МСКТ

5. Компактный размер дентальных томографов.

6. Оборудование менее дорогостоящее и простое в использовании в сравнении с МСКТ

7.Широкий функционал программного обеспечения, адаптированный специально для стоматологов (планирование имплантации с интеграцией библиотеки имплантов, картирование нервов, импорта STL-файлов, построение панорамного реформата из 3D объема (дополнительная проекция отсутствующая в МСКТ)

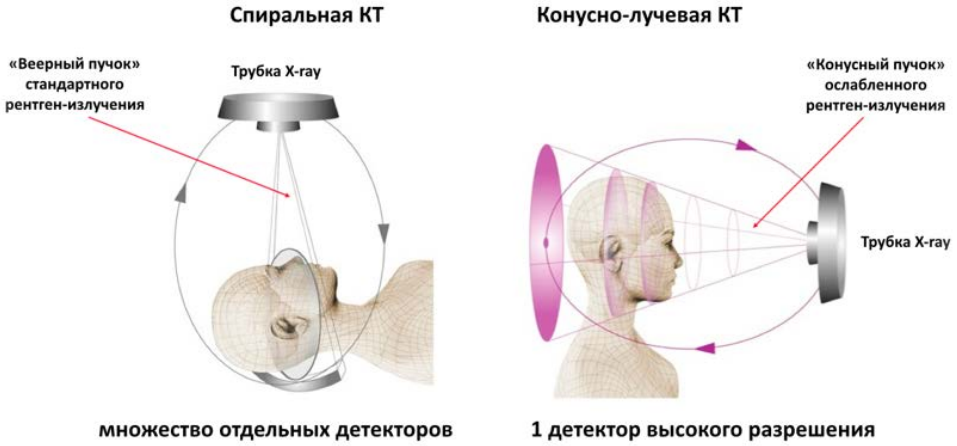

Сила тока-120-200мА	Сила тока-4-10мА
Напряжение-250кВ	Напряжение-60-90кВ
Лучевая нагрузка около **2мЗв**	Лучевая нагрузка около **0,1мЗв**

<u>Преимущества 3D визуализации в сравнении с методами 2D рентгенографии.</u>

1.Высокое разрешение, точность и качество изображения (анатомическая область сканируется без проекционных искажений и наложений анатомических структур, практически «один к одному»). Это позволяет полноценно исследовать строение челюстей и прилежащих анатомических структур:

- оценить корни и каналы;
- оценить плотность костной ткани, высоту альвеолярного отростка;
- изучить положение нижнечелюстного канала.
- определить положение ретинированных зубов
- оценить состояние височно-нижнечелюстного сустава
- достоверно оценить травмы и повреждения зубочелюстную области и придаточных пазух носа в различных проекциях.

2. Широкие возможности программного обеспечения, в том числе предусмотренное только для КЛКТ построение панорамного реформата (так называемая дополнительная проекция) из 3D объема. Многим врачам привычно работать с ОПТГ (ортопантомография), визуализируя сразу весь зубной ряд. Но обычная ОПТГ имеет усредненную окклюзионную кривую форму выделенного слоя. Эта форма применяется для каждого пациента независимо от его анатомических особенностей, т.е классическая ОПТГ дает приблизительную (не истинную) картину зубной дуги конкретного пациента. В КЛКТ предусмотрено построение произвольного среза любой конфигурации и протяженности, так называемая функция произвольного сечения, или произвольная кросс-секция. Это значит, что можно получить панорамную томограмму, соответствующую индивидуальной зубной дуге пациента.

.

На рис.1 и рис.2 продемонстрированы панорамные реформаты, построенные из 3D объема, а также кросс-секция, необходимая в работе стоматологу хирургу, для планирования операции дентальной имплантации, сложных удалений и трассировании нижнечелюстного канала

Клинические случаи, демонстрирующие преимущества КЛКТ:

1. Пациентка обратилась в стоматологическую клинику для проведения операции дентальной имплантации и последующего протезирования. Перед оперативным лечением пациентке выполнена ортопантомография и проведена операция. Далее в течении 2-х недель пациентка жалуется на боли в области установленного имплантата, которые полностью не купируются при консервативной терапии. При повторном посещении выполнена конусно-лучевая компьютерная томография, на которой была выявлена крупная апикальная гранулема в области зуба 3.3 и дентального имплантата, установленного в проекции зуба 3.4. Зуб 3.3. был удален вместе со спаянной в верхушечной части корня гранулемой. Исход хирургического лечения разрешился с положительным результатом.

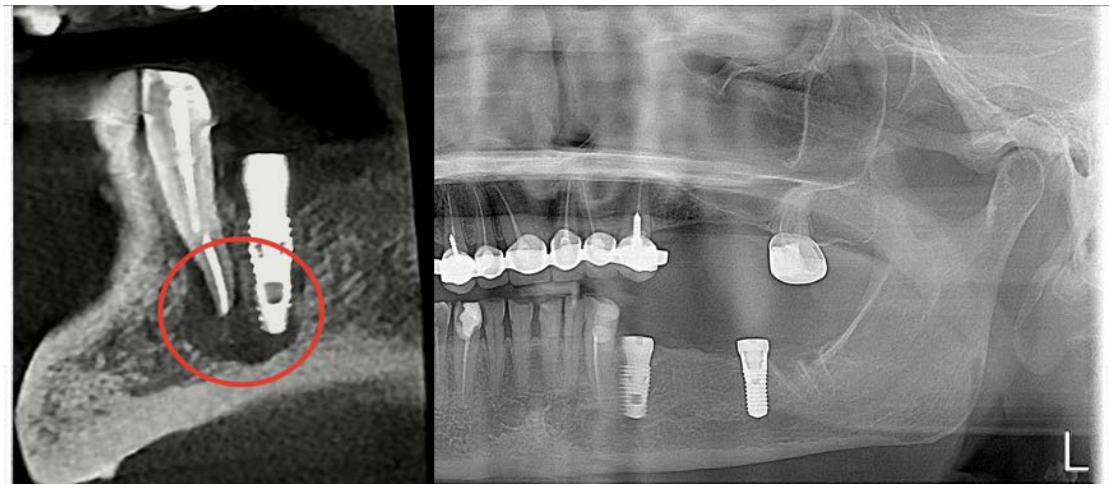

2. Пациентка обратилась в стоматологическую клинику для проведения эндодонтического лечения и последующего протезирования металлокерамической коронкой. Перед лечением пациентке выполнена интраоральная рентгенография. При проведении лечения медиально-язычный канал зуба 3.7 был пропущен. Через 1 мес. Пациентка пожаловалась на боли в области ранее леченного зуба 3.7 и повторно обратилась в клинику. При посещении выполнена конусно-лучевая компьютерная томография, на которой визуализировался незапломбированный («пустой») канал. От повторного эндодонтического лечения пациентка отказалась, зуб был удален.

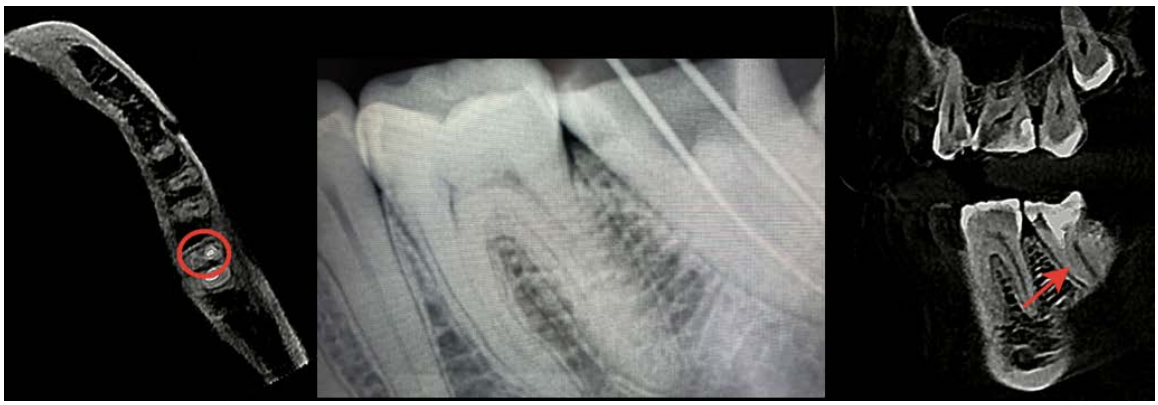

3. Пациент обратился в стоматологическую клинику для проведения повторного эндодонтического лечения и последующего протезирования. Перед лечением пациенту выполнена диагностическая интраоральная рентгенография. Эндодонтическое лечение было проведено качественно, однако врач-стоматолог не учел состояние придаточных пазух носа (так как пазухи не попали в зону исследования) и не направил пациента на лечение к врачу- отоларингологу, для санации придаточных пазух носа и дифференцирования диагноза одонтогенного и риногенного происхожнения верхнечелюстного синусита. Через 3 недели пациент пожаловался на боли в области ранее леченного зуба, наличия припухлости на десне с отделяемым характерного привкуса и повторно обратился в клинику. При посещении и осмотре обнаружен свищевой ход с гной ным отделяемым, пациенту выполнена конусно-лучевая компьютерная томография с захватом придаточных пазух носа, на которой диагностировали патологию придаточных пазух носа, крупная апикальная гранулема и свищевой ход. Пациенту показано хирургическое лечение с удалением зуба и гранулемы, санация придаточных пазух носа.

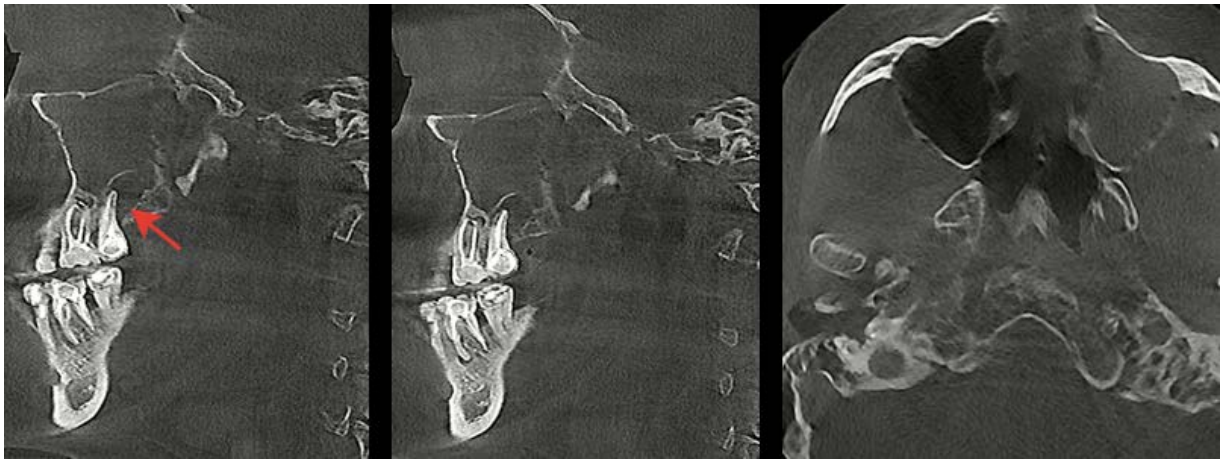

Применение дентальных томографов в стоматологии:

1. В терапевтической стоматологии и эндодонтии:
   -детальная диагностика канально-корневой системы (метрическая оценка канально-корневой системы зуба, определение добавочных каналов: встречаются достаточно часто, отходят под любым углом от основного канала и направляются в сторону периодонтальной щели. Эти каналы являются потенциальным путем распространения инфекции в ткани периодонта при патологических процессах в пульпе, диагностика С-образной конфигурации корневых каналов.
   - уточнение распространенности воспалительного процесса периодонта и пародонта;
   - контроль эндодонтического лечения;
   -диагностика осложнений эндодонтического лечения

2. В хирургической стоматологии и челюстно-лицевой хирургии:

-уточнение локализации внутрикостного воспалительного процесса, его размеров с определением оптимального доступа во время планирования оперативного вмешательства;

-подготовка к операции дентальной имплантации и ее контроль. Выявление оптимального доступа и изучение анатомических особенностей верхнечелюстных пазух для проведения операции синус-лифтинга и исключения патологий придаточных пазух носа;

- определение локализации ретенированных зубов и планирование операции их удаления;

-диагностика травм челюстно-лицевой области;

-диагностика опухолевых процессов и их распространенность;

-диагностика аномалий зубов и челюстей;

-планирование реконструктивных вмешательств.

3. В ортопедической стоматологии и ортодонтии:

-оценка положения культевых вкладок .

- диагностика патологии ВНЧС;

-выявление причин гингивита или периодонтита на месте установленной ортопедической конструкции (отсутствие промывного пространства);

-оценка качества проведенного эндодонтического лечения перед протезированием;

-определение положения импактных зубов, прогнозирование возможности исправления его положения;

-определение необходимости удаления интактных зубов для ортодонтического лечения;

-определение безопасных участков для установки ортодонтических мини-имплантатов;

- диагностика формирования и положения зубов, а также аномалий развития.

На КЛКТ-срезах прекрасно визуализируются придаточные пазухи носа, поэтому дентальные томографы активно используются для диагностики патологий пазух, полости носа и височных костей. Кроме этого исследование выполненное на дентальных томографах позволяет провести качественную дифференциальную диагностику между патологией ЛОР-органов и зубочелюстной

системы, избежать ошибок при постановке диагноза и провести комплексное лечения врачами различных специальностей.

Клинические случаи дифференциальной диагностики патологии ЛОР-органов и зубочелюстной системы.

1. Пациентка обратилась в стоматологическую клинику с жалобой на боль в области ранее эндодонтически леченного зуба 2.6. После осмотра и проведенного КЛКТ исследования выявлено: рентгенологическая картина соответствует высоким стандартам эндодонтического лечения, обтурация плотная и гомогенная. Однако в левой верхнечелюстной пазухе визуализируется гиподенсивное содержимое с уровнем жидкости, с нарушением пневматизации пазухи и обтурацией гайморо-назального соустья. Пациентка направлена на лечение к отоларингологу.

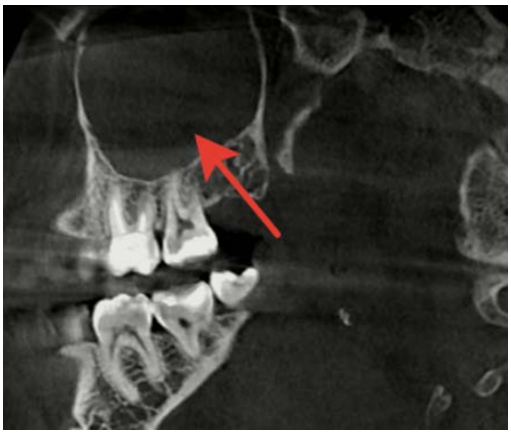

2. Пациент обратился в стоматологическую клинику с жалобой на боль в области правого височно-нижнечелюстного сустава. Проведено КЛКТ исследование ВНЧС в положении с закрытым и открытым ртом. Патологии ВНЧС не выялено. В зоне сканирования визуализировались височные кости: в наружном слуховом проходе и среднем ухе справа определяется гиподенсивное содержимое. Пациент направлен на лечение к отоларингологу.

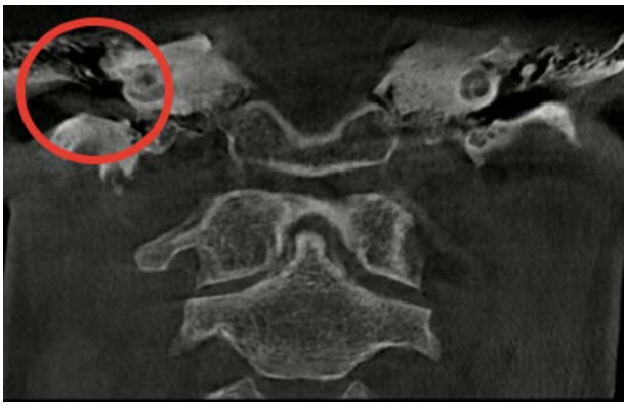

Диагностические возможности КЛКТ-аппаратов различных типов отличаются. На рынке существуют множество моделей различной ценовой категории и комплектации. Существуют аппараты с возможностью 2D визуализации и оснащенные цефалостатом, а также в базовой комплектации и с модульной архитектурой (изменяемыми размерами FOV). Немаловажным в ценовой категории является параметр FOV, чем больше будет максимальное поле обзора, тем выше будет стоимость оборудования. В связи с этим перед покупкой аппарата необходимо определиться, какие режимы сканирования будут использоваться в работе команды врачей конкретной клиники, это позволит не переплачивать за оборудование «с ненужными функциями». В большинстве случаев для работы врачей стоматологов достаточно FOV 8×8см. Если необходима диагностика патологий ЛОР-органов или челюстно-лицевой области FOV выбирают не меньше 10×15см.

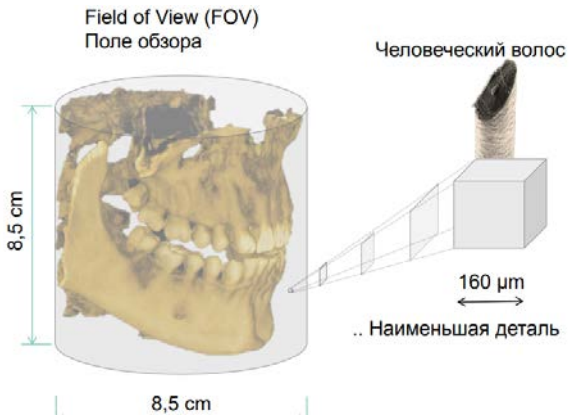

Оптимальным КЛКТ-аппаратом с точки зрения ценообразования и опций является аппарат европейского производителя Fona XPan 3D с FOV 8.5x8.5, широкими возможностями программного обеспечения, а также с возможностью 2D визуализации.

Далее в статье рассмотрим ПО Fona XPan 3D – «Implant 3D» .

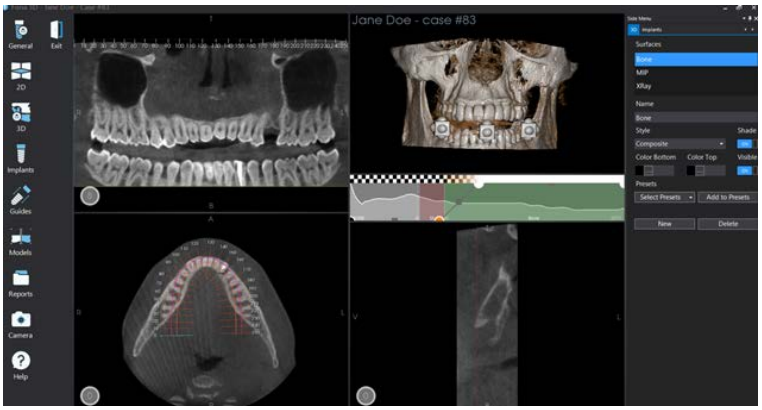

Данное программное обеспечение обладает набором всех необходимых функции:

-автоматического преобразования файлов DICOM;

- функция подавления артефактов от металла;

- импорт файлов в STL;

-трассирования нижнечелюстного канала;

- метрической оценки корневых каналов

-использования цифровых инструментов для измерения параметров области будущей имплантации с интеграцией виртуальной библиотеки имплантатов различных производителей;

-интеграция библиотеки абатментов и планирование будущих ортопедических конструкций.

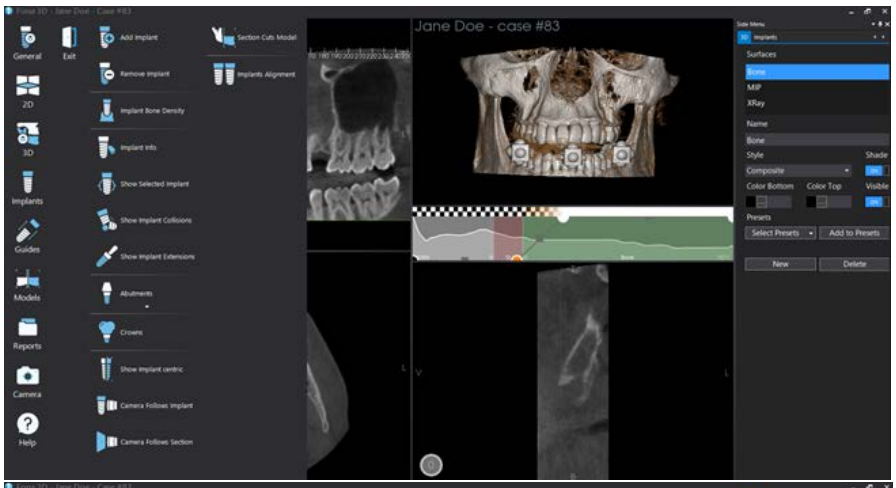

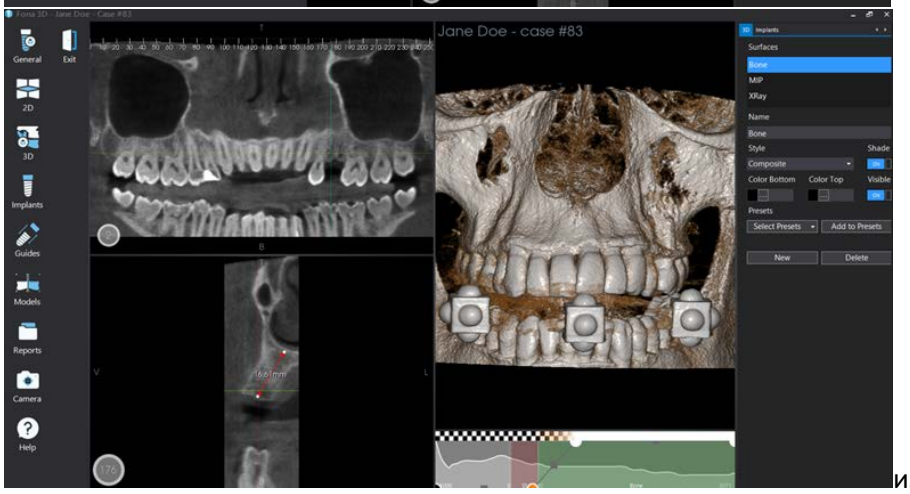

измерение высоты альвеолярного отростка

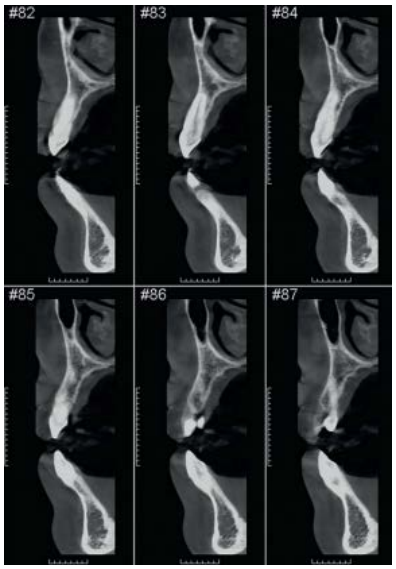

Построенная произвольная кросс-секция для определения высоты и наклона альвеолярного отростка при планировании операции дентальной имплантации.

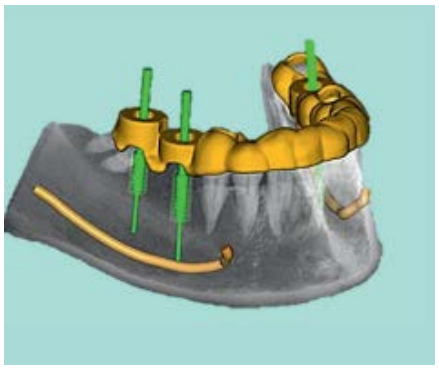

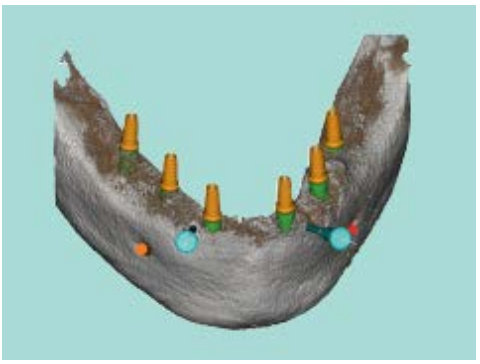

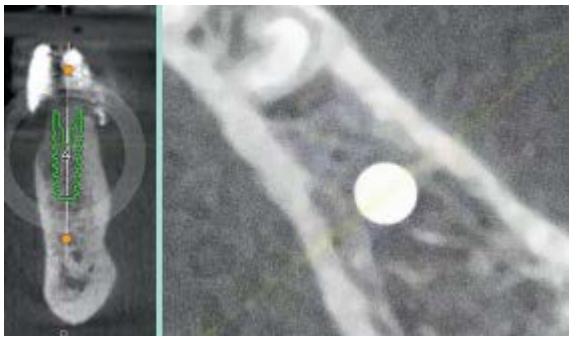

Трассирование нижнечелюстного канала, установка виртуальных имплантатов и абатментов, с метрической оценкой места будущей имплантации (для безопасного установления дентального имплантата вблизи нижнечелюстного канала); планирование будущей ортопедической конструкции.

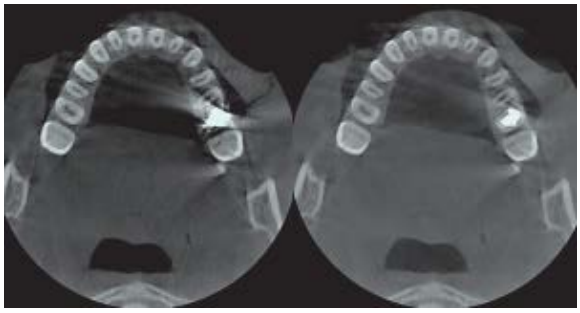

Автоматический фильтр металлических артефактов

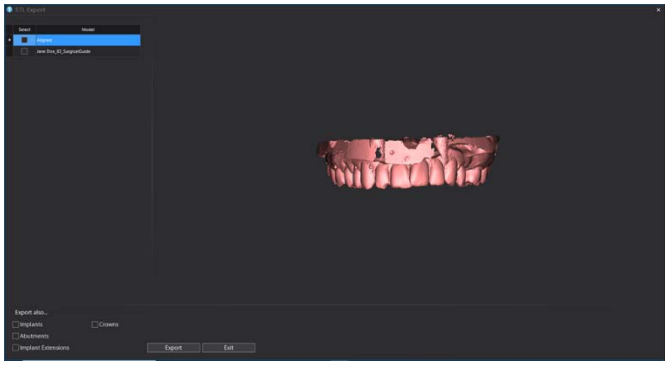

импорт файлов в STL

Подводя итоги стоит отменить, что КЛКТ на сегодняшний день является “золотым стандартом” рентгенодиагностики в стоматологической отрасли. Фактически данное исследование необходимо на каждом первичном приеме. Высокая точность и информативность исследований, выполненных на дентальных томографах, простота и удобство в работе с программным обеспечением позволяют врачу-стоматологу чувствовать себя уверенно, так как риск врачебной ошибки из-за гиподиагностики максимально снижается, а эффективность лечения возрастает. Кроме этого значительно возрастает качество консультации и коммуникацирование между врачом и пациентом, поскольку объемные изображения воспринимаются пациентом более естественно.

Задачей каждого врача является сохранить и улучшить здоровье пациента, этому способствуют в том числе новые технологии, так почему бы их не использовать?

Таким образом наличие в арсенале клиники КЛКТ-аппарата способствует не только увеличению качества диагностики, но и повышает имиджевую составляющую любой клиники. А это в свою очередь является фундаментальной основой качественного оказания стоматологических услуг в условиях жесткой конкуренции.

Статья подготовлена врачом – рентгенологом стоматологического центра IMG Завалюк К. А.